Tumores benignos y malignos de los labios

C Beauvillain de Montreuil
B Dréno
MH Tessier

Resumen. – Los tumores labiales se desarrollan principalmente sobre la vertiente cutánea y el bermellón de los labios, y son de origen dermatológico.
Más raros son los tumores que aparecen en la vertiente mucosa: son en particular tumores desarrollados a expensas de las glándulas salivales accesorias.
Los tumores benignos son de origen anexial, epitelial, pigmentario o vascular.
Los tumores malignos hay que detectarlos y tratarlos en el estado precanceroso.
El diagnóstico de los estados precancerosos exige conocimientos dermatológicos precisos. El tratamiento es principalmente de orden quirúrgico (bermellonectomía).
Los tumores malignos de los labios son proliferaciones de evolución inicialmente local y están dominados por los epiteliomas epidermoides.
Cuando son limitados, su tratamiento es local, ya sea mediante cirugía o con curieterapia.
El tratamiento quirúrgico de las zonas ganglionares se propone en los tumores extensos o cuando existen metástasis ganglionares palpables.
El pronóstico de los carcinomas del labio inferior depende del estado en el que se ve la primera vez, así como de la extensión ganglionar.

© 2000, Editions Scientifiques et Médicales Elsevier SAS, París. Todos los derechos reservados.

Resumen anatómico

EMBRIOLOGÍA

El labio inferior se desarrolla a partir de dos primordios mandibulares laterales que se unen en la línea media.

En el labio superior, la parte media proviene del primordio nasofrontal, y las laterales derivan de los primordios maxilares.

ANATOMÍA

Los labios son repliegues, musculomembranosos que constituyen la parte anterior de la cavidad bucal y los bordes del orificio bucal.

Los labios superior e inferior se reúnen lateralmente mediante las comisuras labiales.

El labio superior está limitado hacia arriba por una horizontal que pasa por el suelo nasal y por el pie de la columela, y lateralmente por los dos surcos nasogenianos.

El labio inferior está limitado hacia afuera por la prolongación de estos dos surcos, y por debajo por el surco labiomentoniano.

La cara posterior de los labios está conectada con la encía que corresponde al fondo de saco vestibular.

Sobre la línea medial, existe un repliegue mucoso visible en el labio superior, el llamado frenillo labial.

Cada labio comprende una parte cutánea (labio blanco) y una parte mucosa (labio rojo).

El labio blanco superior presenta una depresión medial, el filtrum, rodeada por las filtrum ventriculi que se unen con la raíz de la columela. En el labio rojo distinguen dos partes:

— el labio interno, llamado labio húmedo, constituido por un epitelio pavimentoso estratificado en continuidad con la cara interna de las mejillas;

— el labio seco, zona de transición entre la mucosa y el epitelio córneo, también denominado bermellón.

El labio mucoso presenta una superficie un poco irregular, correspondiente a las protuberancias de las glándulas salivales accesorias visibles por transparencia; estas glándulas son de fácil acceso para las biopsias.

El labio mucoso está en contacto con la cara anterior de los dientes.

La zona de unión cutaneomucosa es saliente, neta y constituye una referencia estética de los labios importante, que hay que restaurar en la medida de lo posible.

El labio superior presenta una incurvación denominada «arco de Cupido», la parte medial del arco que corresponde a la terminación inferior del filtrum.

El labio inferior presenta también una incurvación de concavidad superior con parte externa más fina que la parte media, más gruesa y carnosa.

Comisuras labiales

La unión de los dos bermellones se afina lateralmente para confluir una comisura labial.

Claude Beauvillain de Montreuil : *Professeur d'oto-rhino-laryngologie et de chirurgie cervicofaciale.*
Brigitte Dréno : *Professeur de dermatologie.*
Marie-Hélène Tessier : *Praticien hospitalier, service de dermatologie.*
Hôtel-Dieu, place Alexis-Ricordeau, 44093 Nantes cedex 1.

Músculos de los labios

El orbicular de los labios constituye la pieza central de la musculatura labial, con un plano profundo y un plano superficial.

La región comisural del plano superficial va a converger en la comisura de los músculos cigomáticos mayor y menor, el canino, el risorio y el platisma; estos músculos constituyen el modiolo conjuntamente con el orbicular.

La mayoría de los demás músculos se inserta de manera directa o indirecta en los músculos orbiculares de los labios.

Todos estos músculos inervados por el nervio facial dan cuenta de la mímica de los labios y de su fuerza oclusiva durante la apertura bucal.

Inervación de los labios

La inervación motriz se lleva a cabo por el nervio facial. La inervación sensitiva depende del trigémino (V par) junto con el nervio suborbitario (V2) para el labio superior y del nervio mentoniano (V3) para el labio inferior.

Vascularización de los labios

La vascularización, perfectamente descrita por Ricbourg [35], se lleva a cabo por las arterias coronarias superior e inferior, ramas de la arteria facial.

La descripción del círculo arterial peribucal clásico es de hecho inconstante, y las coronarias están a veces ausentes por un lado, mientras que las anastomosis de un lado con el otro son a menudo difíciles de identificar y es frecuente el predominio de un lado.

Drenaje venoso

Clásicamente, no hay vena coronal, y los drenajes venosos de las dos venas son independientes uno de otro.

Los troncos venosos se reúnen en un tronco único ascendente hacia afuera que penetra en la vena facial hacia adentro del pómulo.

Drenaje linfático

Es idéntico al drenaje venoso y es bilateral:

— para el labio superior, los troncos se dirigen oblicuamente hacia el eje facial y siguen el trayecto de la vena facial para alcanzar los ganglios submaxilares y, más raramente, desde un principio subdigástricos;

— para el labio inferior, la mitad medial del labio drena directamente hacia los ganglios submentonianos, y luego hacia la vena yugular anterior; la parte externa del labio inferior drena hacia los ganglios submaxilares y subdigástricos.

Tumores cutáneos benignos de los labios

TUMOR DE ORIGEN ANEXIAL BENIGNO

Enfermedad de Fordyce

Está constituida por una serie de pequeños puntos amarillentos, localizados en las mucosas yugales, bucales, principalmente de la vertiente interna de los labios. Se trata de una lesión congénita que aparece más o menos temprano durante la vida y que resulta más frecuente con la edad (el 70 % en las personas mayores) [14].

En el plano histológico, se trata de una glándula sebácea perfectamente diferenciada en posición heterotípica a la altura de la mucosa de los labios.

Mucocele

Es un pseudoquiste mucoide *(fig. 1)* que nace de las glándulas salivales accesorias o de sus conductos. Muy a menudo, se debe a una ruptura del canal salival consecuente a un traumatismo por mordedura. Más raramente, se trata de un quiste verdadero, por una estenosis inflamatoria o traumática. La localización más frecuente de los mucoceles es el labio inferior, a la altura de los premolares. Se establece el diagnóstico ante una tumefacción redondeada, discretamente fluctuante e indolora que puede medir de algunos milímetros a varios centímetros. Las lesiones más superficiales son translúcidas y azuladas, mientras que las lesiones profundas están recubiertas por una mucosa de aspecto normal. Su instauración es brusca y, en ausencia de una excisión quirúrgica o crioquirúrgica, persisten de forma definitiva, a veces con evoluciones en brotes.

TUMORES EPITELIALES BENIGNOS

Papilomas virales *(fig. 2)*

Son pequeñas elevaciones de 2 a 3 mm, de color rojo, blandas a la palpación, que pueden ser únicas o múltiples en los labios y que son secundarias a la presencia de un virus de tipo papilomavirus.

Queratoacantoma

Es una lesión que aparece esencialmente en la segunda mitad de la vida, de manera un poco más frecuente en el hombre en el bermellón de los labios. El origen del queratoacantoma es aún impreciso; se invocan diferentes factores etiológicos, principalmente el origen viral, pero sin argumentos sólidos. La lesión está constituida por una hiperplasia de un folículo piloso y la metaplasia queratinizante de las glándulas sebáceas secundarias.

Esta lesión queratósica centrada sobre una ulceración costrosa plantea el problema del diagnóstico diferencial con un carcinoma espinocelular. Localizado sobre la vertiente cutánea de los labios [39], el queratoacantoma tiene una evolución muy particular que permite confirmar el diagnóstico, con un crecimiento rápido y una regresión espontánea en varias semanas.

La dificultad del diagnóstico diferencial con el carcinoma espinocelular lleva muy a menudo a practicar una exéresis simple de la lesión con examen anatomopatológico de interpretación a menudo delicada.

Desde el punto de vista semiológico, los elementos de orientación son una tumefacción de desarrollo rápido, sin infiltración en profundidad, con una forma redondeada, coloración rojo amarillenta, consistencia un poco blanda y con un cráter de queratina evolucionando hacia la reabsorción con un retardo variable de 4 a 6 meses.

La histología muestra una proliferación escamosa bien delimitada, redondeada y globulosa, que comienza sobre la epidermis adyacente en un ángulo muy agudo. En estas células escamosas tienen lugar mitosis y algunos desarrollos monstruosos, sobre todo en la fase de inicio. La reacción inflamatoria adyacente es variable en importancia y a veces se aprecian algunas agrupaciones celulares escamosas a distancia. La lesión conserva un aspecto de conjunto bien limitado.

TUMORES PIGMENTARIOS BENIGNOS

Nevus melanocítico adquirido *(fig. 3)*

Durante la vida fetal, el melanocito emigra de la cresta neural hasta la unión dermoepidérmica, donde encuentra su posición, que será idéntica a la de la edad adulta, a la altura de las células basales de la epidermis. El nevus pigmentado

1 *Mucocele del labio inferior.*

2 *Papilomas del labio superior.*

3 *Nevus melanocítico.*

de la unión, compuesto e intradérmico, procede de estos melanocitos de la capa basal y podría corresponder a las fases de maduración diferentes del nevus melanocítico.

Al principio, los melanocitos situados en contacto con las células basales proliferan en continuidad con la unión dermoepidérmica y se consideran los nevus de la unión, más frecuentes en el joven. Seguidamente, estas células de nevus se separan de la unión dermoepidérmica y se encuentran esencialmente en la dermis. Cuando en este estadio persisten aún células névicas en la epidermis, en paralelo a su instauración en la dermis, se habla de nevus compuesto; si no existen más que células névicas en la epidermis, se habla de nevus intradérmico.

Estos tres tipos de nevus se presentan en forma de manchas pardas de pequeño tamaño, generalmente de 2 a 3 mm, localizados sobre uno de los labios, superior o inferior, o en los dos. No existe ninguna infiltración a la palpación. Puede proponerse una simple supervisión clínica, si bien la exéresis de estos nevus melanocíticos del labio debe realizarse desde el momento en que se advierte una modificación de la lesión en cuanto a su coloración policrómica, extensión o ante cualquier engrosamiento de la lesión. Efectivamente, el riesgo potencial es de una evolución hacia un melanoma. La excisión debe efectuarse pasando simplemente a 2 o 3 mm de los bordes de la lesión. En todos los casos es indispensable un control anatomopatológico, y se prefiere la exéresis quirúrgica ante cualquier otra técnica [15].

Por otro lado, un nevus traumatizado de un labio debe ser sistemáticamente eliminado y confiado al examen anatomopatológico.

Otras máculas melanocíticas labiales

Estas lesiones son bastante frecuentes y la demanda de exéresis es sobre todo frecuente en las mujeres jóvenes, principalmente por razones estéticas. Pueden aparecer en solitario o ser múltiples, lo que conlleva el problema del diagnóstico etiológico de máculas pigmentadas múltiples del labio que pudieran pertenecer a diferentes síndromes.

En el síndrome de Peutz-Jeghers, el paciente presenta múltiples máculas pigmentarias, asociadas a pólipos del intestino delgado y, a veces, a verdaderos tumores digestivos. La transmisión es autosómica dominante [20].

Estas máculas pigmentarias múltiples de los labios, que pueden también estar presentes en la mucosa bucal, sirven a menudo de punto de inicio para el diagnóstico y deben, pues, conocerse. Las lesiones digestivas a menudo asintomáticas se exploran sistemáticamente. Desde el punto de vista histológico, estas manchas pigmentarias corresponden simplemente a una sobreproducción de pigmento de melanina por los melanocitos, que se difunde a los queratinocitos contiguos [39].

La enfermedad o pigmentación melanolenticular esencial de Laugier Hunziker aparece en la edad adulta en sujetos de raza blanca, en forma de máculas pigmentadas de pequeño tamaño pardo implantadas esencialmente sobre los labios y, a veces, sobre la lengua o el paladar duro. Estas máculas se relacionan con las pigmentaciones étnicas para las cuales no se ha descrito ninguna complicación. Pueden asociarse a las melanoniquias longitudinales o a una pigmentación genital.

El síndrome Leopard (lentigos, defectos de conducción electrocardiográficos, hiperteloristmo ocular, estenosis pulmonar, trastornos en los genitales, retraso de crecimiento) es una lentiginosis hereditaria autosómica dominante asociada a manchas pigmentarias, principalmente en los labios, así como a alteraciones de la conducción cardíaca, hiperteloristmo, estenosis del píloro, anomalías genitales, retraso de crecimiento y sordera de percepción.

El síndrome de Name es una enfermedad hereditaria autosómica dominante, asociada a lesiones pigmentadas de las mucosas que pueden estar localizadas en los labios, mixomas cardíacos o anomalías endocrinas de tipo síndrome de Cushing o tumores testiculares.

La lentiginosis eruptiva de los sujetos de piel negra es una enfermedad autosómica dominante que asocia lentigos labiales y centrofaciales a los lentigos de las palmas de las manos y de las plantas de pies.

Las máculas melanocíticas labiales pueden también corresponder a simples efélides ligadas a una sobrecarga en granos melánicos de los queratinocitos, más frecuentes en los sujetos de fototipo claro.

La excisión de estas manchas melanocíticas sólo puede tener un objetivo cosmético.

La acantosis nigricans, dermatosis rara, se presenta en tres formas posibles: la forma familiar, la forma asociada con la obesidad y a alteraciones endocrinas y, finalmente, la forma paraneoplásica [36].

Generalmente, la acantosis nigricans se caracteriza por placas hiperpigmentadas papilomatosas, esencialmente locali-

zadas en los pliegues inguinales, y axilares, aunque las manos y los pies pueden estar también afectados. Las lesiones de las comisuras labiales son más raras, con un aspecto hiperqueratósico y papilomatoso.

En pacientes que presentan una acantosis nigricans en la cual no existe contexto familiar ni alteraciones endocrinológicas (diabetes u obesidad asociada), conviene investigar un síndrome tumoral subyacente, muy a menudo del tubo digestivo y más raramente pulmonar, de mama y de ovarios.

TUMORES BENIGNOS VASCULARES

Granuloma piogénico *(fig. 4)*

Se presenta bajo la forma de una lesión papulosa, aframbuesada, de extensión rápida y muy hemorrágica. Generalmente, esta lesión se desarrolla a partir de un traumatismo, lo que permite proponer el diagnóstico [46].

Desde el punto de vista histológico, aparece una proliferación de capilares maduros y la reacción inflamatoria es generalmente, mínima.

Una excisión de estas lesiones asegura una curación rápida. Sin embargo, es posible una recidiva local. En todos los casos, conviene llevar a cabo un examen anatomopatológico para eliminar, principalmente, un melanoma en su forma acrómica.

4 *Granuloma piogénico necrosado.*

Hemangioma

Es una proliferación tumoral benigna de células endoteliales que forman capilares [17].

Cabe distinguir tres aspectos diferentes entre los hemangiomas cutáneos del labio:

— el hemangioma superficial *(fig. 5)*, con una superficie ligeramente mamelonada aframbuesada, está en la dermis y es tuberoso; presenta crisis evolutivas que, en el labio, pueden justificar una corticoterapia general transitoria; evoluciona rápidamente hacia la regresión con persistencia frecuente de una celdilla como secuela, cuya exéresis completa puede discutirse;

— el hemangioma subcutáneo puro es dérmico profundo e hipodérmico; aparece como una masa mucho más densa y caliente, a veces saliente también bajo una piel que es normal o discretamente azulada y telangiectásica;

— la forma mixta asocia un componente superficial y subcutáneo. El hemangioma está presente al nacimiento o en los días que siguen el nacimiento.

Ante estos hemangiomas puede a veces proponerse una malformación vascular subyacente en cuyo caso son útiles dos exámenes: el ecodoppler en color, que muestra una masa de flujo rápido con una hipervascularización de tipo venoso y arterial sin verdadera fístula arteriovenosa, y el diagnóstico por imágenes por resonancia magnética (RM), que determina la extensión de un hemangioma superficial. La mayoría de estos hemangiomas no precisa tratamiento, ya que su tamaño se mantiene pequeño. Una crisis evolutiva puede, no obstante, requerir una corticoterapia general transitoria y la cirugía tiene, evidentemente, importancia para el tratamiento de las lesiones de las secuelas. El láser pulsado puede activar la decoloración y la involución de un hemangioma superficial considerado tuberoso que, habitualmente, remite espontáneamente. En cambio, el láser pulsado no puede bloquear una crisis evolutiva de un componente dérmico profundo o subcutáneo. El láser colorante pulsado y continuo puede ayudar a la cicatrización de un hemangioma ulcerado de los labios en asociación con una desinfección local; la cirugía del labio puede ser bastante precoz pero, en todos los casos, debe evaluarse, el riesgo cicatricial.

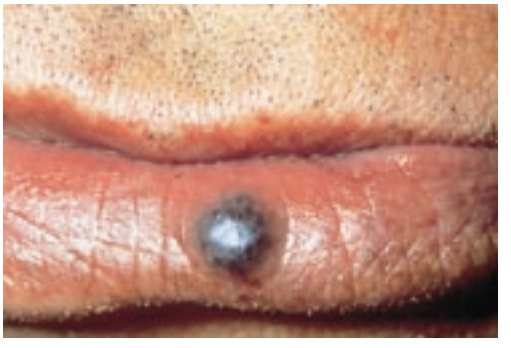

5 *Hemangioma superficial.*

Malformaciones capilares de tipo de angiomas planos y de telangiectasias

El angioma plano es la malformación capilar más común; el diagnóstico clínico se realiza sobre la existencia de una lesión plana y eritematosa, que desborda generalmente el labio sobre la epidermis vecina. El angioma plano facial que ocupa el territorio trigeminal del maxilar superior requiere la búsqueda de un glaucoma del mismo lado.

El tratamiento del angioma plano se efectúa por medio del láser de colorante pulsado o continuo que constituye un progreso indudable, en particular en niños. No obstante, el labio responde moderadamente a este tratamiento por láser.

Como síndromes vasculares hereditarios, cabe indicar la enfermedad de Rendu-Osler-Weber o síndrome de las telangiectasias hereditarias hemorrágicas, de herencia autosómica dominante, pero genéticamente heterógenea. Las telangiectasias son cutáneas, mucosas y nasales, y alcanzan también los labios. El gen mutante está localizado en 9q-33-34, correspondiente al gen de la endoglina que es el receptor del factor transformador de crecimiento ß sobre las células endoteliales.

Malformaciones venosas y arteriales

En los labios pueden desarrollarse varias malformaciones venosas y/o arteriales; el diagnóstico de malformación venosa se basa en el color azul intenso del tumor o de su recubrimiento cutáneo. Estas lesiones, presentes desde el nacimiento, se agravan con los años con un aumento de volumen de las lesiones. Estas formas, siempre infiltrantes, no se limitan habitualmente al labio, sino que invaden las regiones vecinas. La técnica doppler elimina una malformación arteriovenosa, y la RM es esencial. Estas malformaciones venosas son objeto de tratamientos combinados tan pronto como la malformación empieza a resultar molesta, bien por razones de estética o bien por motivos funcionales. Se asocian

entonces tratamientos por embolización a los procedimientos quirúrgicos. La cirugía progresiva no es inductora a priori de crisis evolutivas.

El diagnóstico de malformación arterial se considera a raíz de los datos del examen clínico, con la presencia de un aumento del calor local, latido, soplo y frémito. Las lesiones forman una masa roja engrosada rodeada de venas dilatadas, que se agravan con el transcurso del tiempo. El primer examen necesario es el ecodoppler, que confirma las fístulas arteriovenosas, mientras que el análisis de extensión implica una RM con una secuencia angio-RM que aísla la vascularización anómala. El tratamiento no debe considerarse más que si se puede esperar un gesto realmente curativo; en caso contrario, debe instaurarse una supervisión simple. Por supuesto, este tratamiento resulta indispensable ante una complicación de tipo de masa antiestética, molesta y dolorosa del labio superior o inferior, o de tipo necrosis, hemorrágica. Combina también una técnica de embolización con una exéresis amplia que plantea a menudo el difícil problema de su reparación.

Tumores de las glándulas salivales accesorias

Estos tumores son raros, y se desarrollan en la vertiente mucosa de los labios. Se presentan en forma de una tumefacción submucosa, redondeada y muy dura siendo la forma más frecuente el adenoma pleomorfo *(fig. 6)*, que requiere una resección quirúrgica suficientemente amplia pero no mutilante.

Tumores nerviosos

Pueden desarrollarse schwannomas en los labios, aunque se trata de un descubrimiento histológico ante una tumefacción redondeada más o menos limitada al labio.

Los neuromas plexiformes desarrollados en la cara interna de los labios pueden integrarse en el cuadro de una neurofibromatosis de Recklinghausen.

Tumores raros

Son los lipomas superficiales y los tumores de Abrikossoff.

Estados precancerosos y tumores malignos de los labios

GENERALIDADES

Epidemiología

Las neoplasias de los labios son relativamente frecuentes; su incidencia es del 0,6 % al 1 % de los cánceres. Constituyen aproximadamente el 10 % de los cánceres cutáneos y el 1,7 % de los cánceres del conjunto de las vías aerodigestivas superiores (VADS).

El epitelioma espinocelular o carcinoma epidermoide es el más frecuente (un 90 % de los casos). Se asienta en el bermellón del labio inferior. Afecta especialmente a hombres de más de 60 años, con una relación de seis a nueve hombres por una mujer.

El epitelioma basocelular se asienta sobre la vertiente cutánea del labio superior. Mucho más raros son los melanomas malignos y los tumores malignos, desarrollados a expensas de las glándulas salivales accesorias en la vertiente interna de los labios.

Topografía

El cáncer del labio inferior aparece entre el 88 y el 98 % de los casos [49], el del labio superior del 2 al 7 % y los cánceres de las comisuras en menos del 2 %. Los carcinomas epidermoides se desarrollan sobre el bermellón del labio inferior, a menudo en topografía paramedial y más raramente cerca de la comisura labial.

6 *Adenoma pleomorfo del labio superior.*

Las neoplasias del labio superior son sobre todo cánceres de la vertiente cutánea de tipo basocelular.

Factores de riesgo

Estos factores favorecen el desarrollo de estados precancerosos, susceptibles de convertirse en neoplasias malignas auténticas.

— La exposición prolongada a los rayos ultravioleta del sol, constatada en algunas profesiones (marineros, agricultores), favorece la presencia de una queilitis actínica crónica, susceptible de degeneración.

— Se han relacionado traumatismos locales diversos (tic de succión, herida de origen dentario).

— El mascado del betel favorece más los cánceres de la cara interna de las mejillas que los del labio.

— El papel del tabaco:

  — en el fumador de pipa, la irritación provocada por el tubo de la pipa a una temperatura elevada es un factor que favorece el cáncer;

  — en el fumador de cigarrillos, la colilla pegada a los labios constituye un factor de riesgo indiscutible de los estados precancerosos, y el cáncer se desarrolla en la zona en contacto con el cigarrillo.

— El alcoholismo crónico se ha relacionado con esta afección y probablemente constituye un factor causal, aunque no se haya aportado ninguna prueba estadística.

— Han podido invocarse también mala higiene bucal e irritación crónica.

ESTADOS PRECANCEROSOS DE LOS LABIOS

Diagnóstico

Estos estados precancerosos son numerosos, de manera que hay que intentar realizar el diagnóstico y el tratamiento en este estadio con el fin de evitar la evolución hacia un cáncer auténtico. Etiquetados por los dermatólogos como «leucoplasia», su aspecto morfológico habitual es el de una queratosis caracterizada por manchas blancas más o menos gruesas, localizadas o difusas, únicas pero a menudo múltiples, que afectan al bermellón, es decir, a una zona donde la capa córnea es muy fina, o incluso a la vertiente mucosa del labio. Esta queratosis, un signo de alarma, oculta una epidermis cuyas modificaciones histológicas son imprevisibles.

Esa epidermis puede ser hiperplásica y sus células ser asiento de una displasia leve, moderada o grave (epitelioma in situ), que sólo el examen anatomopatológico puede apreciar.

El riesgo de malignización es del 10 % aproximadamente.

En los siguientes párrafos se tratan los estados precancerosos más frecuentes.

Queilitis actinosenil (queratosis actínica)

Numerosos hechos epidemiológicos sugieren un enlace de causa-efecto entre la exposición solar y la queilitis actinosenil [27, 33]. Se ve sobre todo en las personas que trabajan al aire libre como albañiles, agricultores y marineros y se localiza sobre el revestimiento cutáneo expuesto al sol (cara, dorso de las manos). Aparece en el labio inferior expuesto directamente a los rayos solares; un labio superior relativamente protegido rara vez es asiento de la lesión. La incidencia de la queilitis actinosenil es más elevada en los sujetos con piel clara, lo que sugiere aún más la importancia de los factores solares.

La queilitis actinosenil es el lecho del carcinoma espinocelular del labio [2, 28, 30]. La mayoría de los datos epidemiológicos de carcinoma espinocelular del labio son similares a los de la queilitis actinosenil [12, 30].

La queilitis actinosenil se instaura progresivamente. Produce cuando más una sensación de labio seco, aunque es muy poco molesta funcionalmente. La cuadrícula normal del labio desaparece, sustituida por una epidermis fina y lisa sobre la cual paradójicamente se desarrollan algunas escamas grisáceas adheridas. Después de arrancar estas escamas o también espontáneamente, aparecen las erosiones superficiales, de bordes escamosos y molestas; son motivo de preocupación cuando persisten varias semanas o meses, por la posibilidad de que deriven en carcinoma espinocelular. El carcinoma espinocelular aparece sobre una queilitis actinosenil y puede también desarrollarse sin formación de erosiones ni de ulceraciones. Por último, la queilitis actinosenil adopta a veces el aspecto de una leucoplasia [34].

Histológicamente, existe un abanico que va desde las anomalías menores (hiperqueratosis, paraqueratosis, hiperplasia epitelial irregular, atrofia) a las modificaciones más graves (células disqueratósicas, atipia nuclear, mitosis anormales), constituyendo un carcinoma in situ cuando la capa basal se conserva y un carcinoma espinocelular cuando es invadida [34].

Estas lesiones de queilitis actinosenil deben quemarse por electrocoagulación o nitrógeno líquido y se operan por bermellonectomía cuando son más extensas; el riesgo de malignización, diferentemente valorado, se sitúa entre el 5 y el 10 % [27, 28].

Queilitis tabáquica *(figs. 7, 8)*

Puede asociarse a la forma precedente y elevar notablemente el riesgo de carcinoma. La hiperqueratosis se presenta de forma lenticular (a veces, situada en la parte donde se apoya el cigarrillo) o difusa, sobre las caras externa e interna del labio inferior. En la cara externa, aparece como escamas secas adheridas de bordes despegados, que tienden a hacerse negruzcas (queratina oxidada), mientras que en la parte interna la hiperqueratosis es blanca (por queratina hidratada). Estas anomalías, raramente observadas en ausencia total de tabaquismo, corresponden, por lo menos al principio, a un simple aumento del grosor de la capa córnea, que permanece ortoqueratósica y se apoya en una epidermis normal.

Queilitis glandulares

Están asociadas a una hiperplasia de glándulas salivales ectópicas y son una causa clásica, pero muy rara, de transformación carcinomatosa. La queilitis glandular simple, llamada de Puente, forma pequeños orificios puntiformes cercados por un pequeño ribeteado blanco por donde fluye una gotita de saliva al ejercer presión. Puede acompañarse de un edema crónico del labio (macroqueilitis), sobre todo en la forma supurada, llamada de Volkmann, que conlleva una supuración de las glándulas salivales ectópicas en forma de abscesos y perceptibles a la palpación como nódulos dolorosos. La superficie del labio es leucoplásica, recubierta de escamas o costras adheridas. La transformación carcinomatosa será bastante frecuente. Estas queilitis glandulares no son raras. Constituyen disembrioplasias, probablemente más complejas que la simple ectopia de glándulas salivales accesorias (ha de señalarse que no se han descrito nunca queilitis glandulares después de la bermellonectomía, la cual sin embargo puede exteriorizar glándulas salivales accesorias) [28, 43, 48].

7 *Queratosis aparentemente localizada del labio inferior (tabaco).*

8 *Queratosis del labio inferior (primer plano de la figura 7) con erosión superficial sospechosa.*

Queilitis en el contexto de una dermatosis característica

- *Lupus eritematoso (LE) (fig. 9)*

La localización en el labio (inferior sobre todo) es propia de los LE fotosensibles; se presenta en forma de una o varias placas bien delimitadas, de centro hundido y aspecto atrófico, rojo violáceo o salpicado de puntos blancos y con un borde surcado de pequeñas arborizaciones blancas (Degos). Más a menudo, tiene aspecto de queilitis seca, a menudo queratósica (raramente la hiperqueratosis puede alcanzar al herpes cretáceo) con un signo engañoso, desbordando hacia la mucosa verdadera, que es una red blancuzca que recuerda a un liquen. El aspecto puede ser el de una queilitis actínica, roja, edematosa, e incluso erosiva. Debe desconfiarse de este último aspecto, teniendo en cuenta la posibilidad de transformación en carcinoma espinocelular rápidamente evolutivo. El labio inferior es prácticamente el único lugar donde el LE puede dar origen a una transformación carcinomatosa.

- *Liquen plano*

La localización en el labio inferior también puede degenerar. Del mismo modo, un aspecto de liquen plano erosivo puede justificar una bermellonectomía cuando ha resistido todo tratamiento médico y con la condición de que no exista localización liqueniana sobre la vertiente mucosa.

El aspecto más frecuente del liquen plano en este lugar es el de una red liquenoide. Las pápulas típicas son bien raras; a veces, el aspecto resulta difícilmente discernible de una leucoplasia o de una queilitis queratósica banal. El diagnóstico clínico entre LE y liquen plano de los labios es a menudo imposible si no se descubren otras lesiones (generalmente, aparecen otras localizaciones liquenoides sobre la lengua o en la cara interna de las mejillas).

9 *Lupus eritematoso.*

10 *Papilomatosis oral profunda excepcional en el labio superior (fotografía J Billet).*

Candidiasis crónica

Puede ser también asiento de una queratosis susceptible de degeneración, en particular en la región retrocomisural.

Queratosis de superficie sobre nevus epidérmicos

Es excepcional y rara vez degenera.

Papilomatosis oral profunda *(fig. 10)*

Se caracteriza por una proliferación de aspecto papilomatoso en forma de vellosidades blancas o rosadas, sobre una mucosa queratósica que afecta a la cavidad bucal, la cara interna de las mejillas, el suelo de la boca y, muy raramente, la vertiente mucosa del labio inferior.

Estos tumores, benignos desde el punto de vista histológico, presentan un carácter evolutivo realmente maligno y local, que justifica exéresis amplias.

Melanosis de Dubreuilh [15, 40]

Se trata del estado precanceroso del melanoma maligno favorecido por la exposición solar. Se desarrolla a expensas de la vertiente cutánea de los labios superior o inferior. Implica una exéresis quirúrgica limitada y un examen histológico para prevenir la evolución hacia un auténtico melanoma maligno.

■ *Diagnóstico diferencial: otras queilitis*

Modificaciones en el límite de lo fisiológico

La sequedad de los labios es una impresión más subjetiva que objetiva. Aumentada por la edad, puede también testimoniar un terreno atópico. Puede ser causa de un tic de lamerse los labios que la agrava. Está sobre todo muy acentuada por los tratamientos con retinoides, cuyas consecuencias son ineluctables.

En los adolescentes se aprecia «descamación persistente de los labios», que parece desaparecer en la edad adulta. Se forma por escamas despegadas en sus bordes, pero adheridas y cuyo arrancamiento deja un tegumento rojo, erosivo y sangrante. Las escamas predominan en la parte media de los labios (sobre todo el inferior). Este estado conduce a menudo a un tic de lamerse los labios que la agrava y hace aparecer por debajo del borde inferior del bermellón una zona rosa finamente escamosa, bien delimitada y debida a la irritación por la saliva. Se ha descrito con el nombre de queilitis exfoliativa provocada una forma más rara a menudo asociada a un tic de lamerse los labios. En ocasiones se asimila a una patomimia.

La queilitis fisural es siempre consecuencia de una queilitis seca, cualquiera que sea su intensidad. La o las fisuras verticales se forman sobre todo en el labio inferior. Cada fisura, ribeteada de láminas corneas, es difícil de curar, pues se vuelve a abrir por todos los movimientos de la boca. La queilitis fisural mediana que se asienta en la parte media del labio inferior (en un niño o un joven) y es particularmente rebelde, pudiendo durar meses o incluso años con mejorías incompletas. Se le ha atribuido, sin ninguna prueba, una infección estafilocócica. No cura más que por exéresis quirúrgica de la fisura y de sus bordes.

Eccema de contacto

Sólo aparece en la vertiente cutánea del labio y desborda fácilmente sobre el tegumento vecino, respetando la vertiente mucosa. El carácter vesiculoso es generalmente poco visible, salvo crecimiento agudo reciente, y la lesión es principalmente escamosa, edematosa, exudativa y fisural, con prurito y sensación de tensión dolorosa. Las causas son productos cosméticos y de higiene bucodentaria o tópicos medicamentosos.

Herpes simple

Es una causa evidente que no ofrece dificultades diagnósticas, salvo en las formas persistentes donde el diagnóstico debe ser verificado (por muestra virológica), ya que un herpes crónico es siempre la prueba de un déficit inmunitario grave.

Pénfigo vulgar

Puede aparecer primero sobre los labios, antes incluso que las lesiones bucales. Puede tener un aspecto extremadamente engañoso, que recuerda a un liquen erosivo, una queilitis queratósica o incluso un carcinoma.

Sífilis secundaria

Las placas mucosas adoptan, en un estado tardío, un aspecto de leucoplasia, pero el aspecto es proteiforme; a menudo se asocia con boqueras.

Macroqueilitis

Se define con ese nombre una infiltración edematosa estable que hincha los labios (y a veces también la mejilla). Esta infiltración puede acompañarse, en el síndrome de Melkersson-Rosenthal, de una macroglosia (con lengua fisurada) y de parálisis faciales (o de otro par craneal), que aparece de forma episódica y regresiva. Esta lesión debe ser objeto de una biopsia, que se hará por vía endobucal y que muestra un simple edema o un infiltrado, de tipo granuloma tuberculoide que puede relacionarse con una sarcoidosis o, sobre todo, con una enfermedad de Crohn *(fig. 11)*, de las que puede ser la primera manifestación. A veces, esta macroqueilitis granulomatosa permanece aparentemente aislada.

11 *Macroqueilitis reveladora de una enfermedad de Crohn.*

Tratamiento de los estados precancerosos de los labios

Los estados precancerosos se forman principalmente en el bermellón del labio inferior, de forma localizada o difusa.

Si en las formas muy localizadas puede bastar una supervisión clínica, en las queilitis más extensas, evolutivas o en las cuales persiste la causa determinante (traumatismo, tabaco) debe proponerse un tratamiento: bermellonectomía, láser de CO_2 (dióxido de carbono), que son los principales y, más accesoriamente, la aplicación local de 5-FU (5-fluorouracilo).

Bermellonectomía inferior *(fig. 12)* [23, 45]

Esta técnica consiste en una resección bajo anestesia local o general del bermellón del labio inferior hasta el contacto con el músculo orbicular del labio [13] *(figs. 13, 14, 15, 16).*

La pieza quirúrgica es orientada y confiada al examen anatomopatológico, que permite así un examen completo de toda esta mucosa, preferible a las biopsias, incluso múltiples, que no aportan más que un resultado parcelado.

En caso de epitelioma auténtico asociado previamente confirmado, a la bermellonectomía puede asociarse una resección cuneiforme en V.

En las formas muy localizadas se ha podido proponer, pero de forma excepcional, una hemibermellonectomía.

La reparación de la pérdida de sustancia se lleva a cabo por un amplio colgajo mucoso tomado a expensas de la vertiente interna del labio inferior; el despegue se hace en contacto con el músculo hasta el fondo del saco gingivolabial inferior, teniendo cuidado de no lesionar la mucosa.

Así, se realiza una amplia cobertura a expensas de la mucosa, que se desplaza hacia adelante y se sutura en la zona cruenta anterior en la unión piel-bermellón.

La reintroducción alimentaria es inmediata, y la zona de las suturas necesita una higiene local cuidadosa.

Lustig [26] considera que este método tiene como inconveniente un aplanamiento del labio y preconiza un colgajo mucoso más grueso, incidiendo en particular en el músculo orbicular para tomar la arteria orbicular que se desplaza con el colgajo mucoso del labio inferior hacia adelante, permitiendo así la restauración de un contorno más armonioso de este labio.

Kroll [22] propone la reparación por un injerto de mucosa realizado a expensas de la mucosa del labio superior.

La interrupción de todos los factores irritantes sigue siendo un complemento indispensable de este tratamiento para prevenir una recidiva.

Láser de CO_2

Algunos autores defienden la vaporización de los estados precancerosos por medio del láser de CO_2 [10, 41], cuyas estadísticas aportan un número de casos limitados con un tiempo de observación insuficiente. Además, este método no permite un examen histológico del bermellón. La cicatrización dirigida se efectúa en 3 semanas. Esta técnica parece ser bien tolerada, sin dolor ni parestesias postoperatorias y con preservación del contorno normal del labio.

Aplicaciones locales de 5-FU

Epstein [11] ha tratado a 12 pacientes portadores de queilitis actinosenil, cinco de los cuales comprobados histológicamente mediante aplicaciones locales de 5-FU a 5 % a razón de tres aplicaciones durante 9 a 15 días.

Aparecen erosiones dolorosas algunos días después del inicio del tratamiento. La cicatrización se obtiene de 2 a 4 semanas después de su interrupción. Con una observación media de 22 meses, se presentaron dos recidivas clínicas.

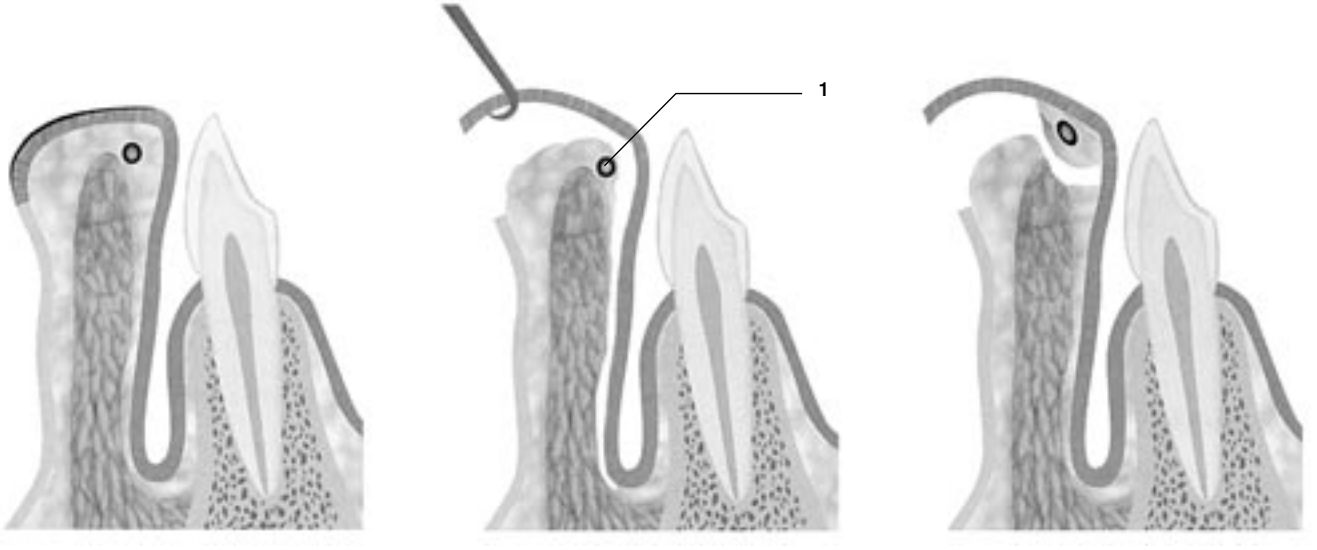

12 *Bermellonectomía inferior, variante de Lustig* [26].
1. Arteria orbicular.

13 *Bermellonectomía del paciente de la figura 8, pieza de bermellonectomía.*

14 *Bermellonectomía, principio del despegamiento del colgajo.*

15 *Bermellonectomía, amplio colgajo mucoso.*

16 *Bermellonectomía resultados al 5º día.*

Warnock [47], encontró en un estudio similar, focos residuales de displasia, incluso en ausencia de signos clínicos de recidiva en los pacientes tratados.

Robinson [37] ha comparado cuatro métodos de tratamiento con una perspectiva de 4 años (exfoliación con ácido tricloroacético al 50 %, aplicación de 5-FU, bermellonectomía, láser de CO_2). Cuatro años después del tratamiento, siete de los diez pacientes tratados por exfoliación química y cinco de los diez pacientes tratados por 5-FU presentaban una recidiva clínica de las lesiones, mientras que todos los pacientes tratados mediante cirugía o láser de CO_2 estaban exentos de lesiones. Se realizó una biopsia 1 año después del tratamiento sobre una zona clínicamente sospechosa, o en su ausencia, en la parte central del labio. La histología ponía en evidencia una displasia en todos los pacientes tratados por exfoliación química, y siete de los diez pacientes tratados por 5-FU, pero en ninguno de los pacientes tratados mediante cirugía o láser de CO_2.

Retinoides

Incluso por vía externa, parecen poco indicados para las queratosis de los labios, ya que son irritantes y susceptibles ellos mismos de provocar una queilitis seca. De forma más general, la eficacia de los retinoides ha sido probada sobre todo en el plano estadístico [25] para la prevención de los segundos cánceres en los pacientes que tenían ya un cáncer de VADS.

En conclusión, el tratamiento de elección de las queilitis y, en particular, de la queilitis actinosenil y de la queilitis tabáquica extensa es la bermellonectomía que permite un análisis histológico completo de las lesiones. El láser de CO_2 parece ser una alternativa a la cirugía, a veces con mejores resultados estéticos y funcionales.

El objetivo principal del tratamiento de los estados precancerosos es prevenir la aparición de un carcinoma espinocelular. Así, toda zona sospechosa (eritematosa, infiltrada, erosiva persistente, leucoplásica, queratósica) debe ser sometida a biopsia antes de un tratamiento no quirúrgico. El 5-FU, a menudo mal tolerado, puede proponerse en raros casos con la condición de que pueda seguirse muy de cerca al paciente y realizar una biopsia posterapéutica.

La prevención de la queilitis actinosenil estriba en la aplicación precoz de una pantalla labial fotoprotectora.

TUMORES MALIGNOS DE LOS LABIOS

■ *Anatomopatología*

Tumores epiteliales malignos

- *Epiteliomas espinocelulares o carcinomas epidermoides* [1, 16]

Estos epiteliomas se localizan en el labio inferior en la mayoría de los casos, muy a menudo sobre el bermellón y también en la parte superior de la vertiente mucosa del labio inferior, y mucho más raramente en la vertiente cutánea.

La extensión del tumor se hace por continuidad, lateralmente hacia la o las dos comisuras y por abajo en dirección de la zona mentoniana.

Se teme la extensión hacia el paquete vasculonervioso emergente del agujero mentoniano; la infiltración vasculonerviosa puede, en tal caso, hacerse muy rápidamente y de forma incontrolada a lo largo del canal dentario inferior, y extenderse a la hemimandíbula que corresponde.

Macroscopia: El tumor se presenta muy a menudo como una ulceración superficial o excavada, con bordes elevados y apoyado sobre una base indurada. Los tumores vegetantes erosivos son más raros.

El riesgo de metástasis ganglionares cervicales es limitado para los pequeños tumores, pero este riesgo debe siempre ser tenido en cuenta en la decisión terapéutica.

Histología: El grado de diferenciación celular en los tumores epiteliales ha podido ser considerado como un elemento pronóstico; es un concepto controvertido actualmente.

Los carcinomas epidermoides poco diferenciados son raros en el labio inferior.

El estudio de la expresión de la proteína p 53 en los cánceres espinocelulares de los labios ha sido estudiado por varios autores [5, 9]; el p53 es un gen supresor de tumores presente en el brazo corto del cromosoma 17.

La mutación de este gen está favorecida por la exposición solar, y el tabaco, y puede detectarse por métodos inmunohistoquímicos. Esta mutación no es específica de los cánceres de los labios y se ha constatado en todos los cánceres de las VADS, de mama, de pulmón y de colon.

Breuninger [6] considera una desdiferenciación desmoplásica como un elemento de mal pronóstico.

- *Epiteliomas basocelulares*

Se desarrollan selectivamente en la vertiente cutánea del labio superior, y son diez veces menos frecuentes que los del labio inferior, siendo la proporción entre los sexos idéntica.

El tumor presenta todas las características habituales de los carcinomas basocelulares; se puede tratar de:

— epiteliomas planos superficiales;

— epiteliomas ulcerados responsables como máximo de ulcus rodens;

— epiteliomas superficiales pagetoides o eritematosos;

— epiteliomas salientes nodulares o vegetantes;

— epiteliomas esclerodérmicos, que son muy raros en los labios;

— epiteliomas basocelulares tatuados, que pueden plantear el diagnóstico de una verruga seborreica o de un melanoma maligno.

En la mayoría de los casos, estos carcinomas basocelulares se caracterizan por la existencia de perlas translúcidas, bien visibles a la lupa, alrededor del tumor.

Estos carcinomas basocelulares no producen metástasis ganglionares (en la literatura se ha asociado un centenar de casos de epiteliomas basocelulares a metástasis ganglionares).

En cambio, el riesgo local es semejante al del carcinoma espinocelular.

- *Otros tumores malignos epiteliales*

Todos los tumores malignos desarrollados a expensas de los anexos de la piel se presentan en los labios:

— los adenocarcinomas anexiales [31, 42];

— el tumor de Merkel; se trata de un tumor neuroendocrino, de mal pronóstico, tanto a escala local como ganglionar y de metástasis;

— los epiteliomas desarrollados a expensas de las glándulas salivales accesorias.

Estos tumores se desarrollan en la vertiente mucosa de los labios, donde se forman numerosas glándulas salivales accesorias.

Puede tratarse de adenocarcinomas, carcinomas adenocísticos (o cilindromas), tumores mucoepidermoides o, también, tumores mixtos malignos o carcinosarcomas [44].

- *Tumores conjuntivos primitivos malignos*

Aunque excepcionales, la mayoría de los tumores conjuntivos han podido ser descritos en los labios: rabdomiosarcomas embrionarios, sarcomas fibroplásticos, histiocitofibrosarcomas, etc.

- *Melanomas malignos*

Se desarrollan en la vertiente cutánea de los labios, o en la vertiente mucosa.

En la vertiente cutánea, no muestran ninguna particularidad con respecto a los otros melanomas malignos de la cara; aparecen desde un principio o precedidos de una melanosis de Dubreuilh, carcinomas in situ de los melanomas que es necesario tratar quirúrgicamente en este estadio.

Los melanomas de la vertiente mucosa de los labios son muy raros y presentan el pronóstico peyorativo de todos los melanomas mucosos, con riesgos muy elevados de diseminación rápida locorregional y de metástasis viscerales.

■ *Carcinomas epidermoides de los labios, aspectos clínicos* *(figs. 17, 18, 19)*

El tipo de descripción es el epitelioma espinocelular del labio inferior, desarrollado inicialmente en el bermellón, con mucho el más frecuente.

La enfermedad surge a menudo como una molestia bucal durante la alimentacion o la fonación. Los dolores son tardíos, y algunos pacientes negligentes y ancianos acuden a consulta por tumores extensos del labio inferior que alcanzan una o incluso las dos comisuras.

Examen clínico

El diagnóstico es habitualmente sencillo ante una ulceración, a veces superficial, a veces profunda, sangrante al contacto, pero sobre todo que se apoya en una base indurada.

A veces, el aspecto es más engañoso y limitado, con una erosión mucosa tenue, recubierta por una costra no cicatrizante, que debe considerarse en caso de que exista alguna duda en una biopsia.

Es posible una queratosis asociada del bermellón, localizada o difusa.

En las formas más extensas *(fig. 20)*, el diagnóstico es evidente ante un aspecto ulcerovegetante o prominente que afecta a una gran parte del labio inferior y desborda sobre la vertiente mucosa y cutánea.

El dolor se debe a menudo a la infiltración tumoral o a una infección sobreañadida que justifica un tratamiento antibiótico.

Las formas infiltrantes recubiertas de mucosa y piel sana son raras.

En todos los casos, la palpación constituye un elemento fundamental para apreciar el tamaño verdadero del tumor, en el cual la induración supera ampliamente el tamaño de la ulceración.

La palpación verifica la ausencia de extensión al mentón, el fondo de saco gingivolabial o las comisuras.

La sensibilidad del labio y del mentón habitualmente se conserva, a menos que existan tumores muy extensos que invadan el nervio mentoniano, en cuyo caso el pronóstico es muy reservado.

Una biopsia, realizada si es posible con bisturí, permite un examen histológico completo de células no deformadas que confirman el epitelioma espinocelular.

Se lleva a cabo un esquema de la lesión, de su tamaño y de su infiltración.

En estos pacientes, parece importante investigar una segunda localización en las VADS y, en particular, realizar un examen completo de la cavidad bucal, la orofaringe, la laringe y la hipofaringe. La panendoscopia, si puede parecer razonable en un fumador confirmado, no suele proponerse, sin duda erradamente, en las neoplasias de los labios.

Examen de las adenopatías

La búsqueda de adenopatías se lleva a cabo en los territorios submentonianos, submaxilares, yugulocarotídeos espinales y supraclaviculares. La palpación es siempre simétrica.

Un ganglio palpable no está obligatoriamente invadido, y la ausencia de adenopatía no excluye una invasión histológica microscópica. La proporción de pacientes que tienen metás-

17 *Epitelioma espinocelular del labio inferior.*

18 *Epitelioma espinocelular del labio inferior.*

19 *Recidiva de un epitelioma espinocelular en forma infiltrante.*

20 *Epitelioma espinocelular de los dos tercios del labio inferior.*

tasis en el momento del diagnóstico inicial se sitúa en T1 o T2 en torno al 8 %. El porcentaje es más elevado en los cánceres de la comisura labial (del 15 al 18 %) y en los T3.

Diagnóstico por imágenes

El papel del diagnóstico por imágenes en los cánceres de los labios no está aún perfectamente determinado.

La tomografía computarizada (TC) o la RM no tienen interés en el análisis de extensión local de tumores de los labios, a menos que sean tumores muy extensos.

La ecografía o la TC son más interesantes para apreciar la presencia de adenopatías cervicales, determinar el tamaño y la topografía y guiar la conducta terapéutica.

El examen general aprecia el estado general del sujeto y busca las contraindicaciones para la anestesia general (afección cardiopulmonar, senilidad).

Las investigaciones de metástasis viscerales, excepcionales, se limitan habitualmente a una radiografía pulmonar anteroposterior y a una ecografía hepática.

Al término de este examen, el tumor (T) se clasifica según el código de la IUCC (International Union of Cancerology Classification):

— TIS: carcinoma in situ;

— T1: tumor inferior o igual a 2 cm en su dimensión mayor;

— T2: tumor superior a 2 cm pero inferior o igual a 4 cm en su dimensión mayor;

— T3: tumor de más de 4 cm en su dimensión mayor;

— T4: tumor que invade las estructuras adyacentes: hueso mandibular cortical, lengua, etc.

La clasificación ganglionar N es clínica, pero tiene en cuenta también el diagnóstico por imágenes:

— N0: ausencia de ganglio cervical palpable;

— N1: metástasis ganglionar ipsolateral de menos de 3 cm en su dimensión mayor;

— N2a: metástasis ganglionar única ipsolateral de más de 3 cm y de menos de 6 cm en su dimensión mayor;

— N2b: metástasis ganglionares múltiples, homolaterales, inferiores a 6 cm en su dimensión mayor;

— N2c: metástasis bilateral o contralateral, inferior a 6 cm en su dimensión mayor;

— N3: metástasis ganglionar de más de 6 cm en la dimensión mayor.

La mayoría de los pacientes portadores de T1 y T2 son de tipo N0.

■ *Formas clínicas*

Formas topográficas

En el labio superior, los epiteliomas basocelulares se forman habitualmente en la vertiente cutánea.

Hemos visto las características clínicas esquemáticas, a menudo polimorfas, de un paciente al otro. Los epiteliomas esclerodérmicos son raros.

Los carcinomas espinocelulares del labio superior son muy infrecuentes.

Los cánceres de la comisura labial son a menudo una modalidad de extensión de los cánceres del labio inferior.

Las formas evolucionadas de los carcinomas epidermoides se deben a pacientes ancianos y negligentes; a veces, el tumor ya ha sido tratado y ha recidivado.

En estas formas muy extensas e infiltrantes, hoy día raras, se ha podido observar una lesión del nervio mentoniano y una extensión a lo largo de este nervio hacia el interior de la mandíbula en todo el canal dentario.

El escáner o la RM son, en tal caso, necesarios para apreciar la extensión tumoral en el hueso esponjoso mandibular.

El pronóstico es muy reservado, pues la extensión tumoral a lo largo de las vainas nerviosas alcanza muy rápidamente la base del cráneo.

Tumores malignos de las glándulas salivales accesorias

Se desarrollan sobre la vertiente mucosa de los labios, en forma de una induración a veces dolorosa, que eleva la mucosa, e implica una exéresis para un examen histológico.

Los tumores malignos ulceran rápidamente la mucosa.

La biopsia confirma el diagnóstico y verifica el tipo histológico.

El tratamiento es esencialmente quirúrgico, con una exéresis muy amplia, a veces mutilante.

El diagnóstico diferencial puede plantearse con un adenoma pleomorfo, desarrollado también a expensas de las glándulas salivales accesorias, que permanece localizado como submucoso, pero cuya malignización resulta posible.

Carcinomas epidermoides de los labios y transplante de órganos

El riesgo de presencia de cáncer en los pacientes que han sufrido un transplante de corazón, pulmón o riñón [19] es mucho más importante que en el resto de la población [32].

Estos cánceres se ven favorecidos por los tratamientos inmunosupresores a largo plazo prescritos a estos pacientes.

Mihalov [29], sobre una serie de 674 transplantes de órganos (corazón, pulmón y riñón), encuentran 79 tumores malignos, esto es, el 11,7 %. El porcentaje es más elevado para los transplantes de corazón (15 %) que para los de riñón (9 %).

El intervalo entre el transplante y la aparición del cáncer se sitúa entre 2 y 5 años. Entre estos tumores malignos, los cánceres de la piel y, en particular, de labios son los más frecuentes (6 %), si se incluye el síndrome linfoproliferativo postransplante.

King [21], sobre una serie de 160 transplantes renales, ha encontrado 21 leucoplasias de los labios (13 %), y solamente dos casos (1,2 %) de células cancerosas asociadas a esta leucoplasia.

Con esta inmunosupresión, actúan también otros factores asociados: tabaquismo, exposición solar, etc.

■ *Diagnóstico diferencial*

El diagnóstico se plantea eventualmente con los estados precancerosos, tan frecuentemente asociados, de modo que los tratamientos del cáncer y de los estados precancerosos deben realizarse de forma simultánea.

Una erosión o una ulceración del labio lleva a discutir:

— una ulceración traumática frente a un diente lesivo; la ulceración debe desaparecer con el tratamiento de la causa;

— el liquen erosivo, lesión superficial persistente, susceptible de degeneración;

— las ulceraciones tuberculosas o sifilíticas, hoy día excepcionales.

En caso de duda, se impone un control anatomopatológico, bien por biopsia, o bien por exéresis de la lesión preneoplásica.

■ *Tratamiento de los tumores malignos de los labios*

El tratamiento de los estados precancerosos ha sido ya tratado (cf supra).

El tratamiento de tumores malignos se basa en la cirugía o/y la radioterapia.

El papel de la quimioterapia en el tratamiento de los cánceres de los labios no ha sido nunca demostrado.

En los carcinomas muy extensos puede proponerse eventualmente, una quimioterapia de inducción que asocia 5FU-CDDP, o como en todos los cánceres de las VADS, o los protocolos de asociación de quimiorradioterapia.

Ninguna publicación reciente permite demostrar que la quimioterapia modifica la evolución de estos cánceres extensos de pronóstico muy grave.

Cirugía [24]

El tratamiento quirúrgico se utiliza bien desde un principio o en segunda intención en caso de fracaso de la radioterapia.

El tratamiento quirúrgico conlleva principalmente un tratamiento local, y eventualmente el tratamiento de las zonas ganglionares (cf infra).

- *Reglas de la cirugía oncológica*

La anestesia local o general se elige en función del tipo de intervención quirúrgica, del tamaño del tumor y del estado general del paciente.

Los tumores de 1 a 3 cm del labio pueden tratarse con anestesia local; los tumores más extensos, debido a las técnicas de reparación necesarias, se operan con anestesia general.

Reglas de la exéresis tumoral: la resección de labio es habitualmente discontinua; en el caso de carcinomas epidermoides del bermellón, la resección se sitúa entre 8 mm y 1 cm de los bordes macroscópicos de la lesión.

La resección puede ser un poco más limitada (5 mm) en algunos epiteliomas basocelulares tuberosos y vegetantes bien circunscritos.

- *Calidad de la exéresis histológica*

Si en la mayoría de tumores tratados en primera intención basta la apreciación macroscópica de la exéresis, en los casos difíciles o en las recidivas es preferible solicitar un examen extemporáneo para apreciar la buena calidad de la exéresis antes de la reparación.

La exéresis en dos tiempos del labio no es posible cuando se realiza una cirugía discontinua.

El método de Mohs [4], el más fiable, consiste en nuevas excisiones extemporáneas obtenidas en la periferia y en profundidad en el tumor según un verdadero mapa geográfico; en la práctica, su realización es difícil, teniendo en cuenta el número importante de exámenes extemporáneos en la misma operación. La reparación se realiza habitualmente en el mismo tiempo quirúrgico con la condición de que se obtenga la certeza de una buena calidad de exéresis.

La reparación tiene por objeto reconstruir el carácter estético del labio y restaurar la calidad funcional, importante para la deglución y la fonación.

- *Tratamiento quirúrgico de tumores del labio inferior*

Son muy a menudo carcinomas epidermoides del bermellón que necesitan una cirugía discontinua del labio. La reparación restaura inmediatamente la banda labial inferior.

Resección en V o W: se trata de un método simple siempre que la resección no sobrepase el tercio del labio inferior (clásica regla del tercio); se realiza con anestesia local.

La reparación se lleva a cabo en tres planos:

— el plano muscular, con la ayuda de un hilo no reabsorbible de manera que se evite una dehiscencia postoperatoria;

— el plano mucoso y el plano cutáneo, separadamente.

Es importante restaurar el borde libre del labio, en particular en la unión piel-bermellón.

Un tratamiento antibiótico y los cuidados de la boca previenen un riesgo excepcional de desunión que implicaría la restauración por el procedimiento denominado «de los botones» manteniendo una presión en la zona de sutura durante una decena de días.

Los baños de boca y las aplicaciones varias veces al día de vaselina sobre las suturas favorecen la cicatrización cutánea.

Epiteliomas comprendidos entre el tercio y la mitad del labio inferior: se han descrito varios métodos:

— para pérdidas de sustancia medianas, la técnica de la doble escalera;

— para pérdidas de sustancia medianas extensas, una plastia yugal limitada con incisión de la comisura permite ganar 2 cm en la mejilla; la comisura se reconstruye y la cicatriz es poco visible;

— para pérdidas de sustancia laterales, yuxtacomisurales:

— técnica de Buck o del abanico de Gillies (*fan-flap*) (*fig. 21);* estos dos colgajos utilizan el tercio del labio superior homolateral que se traslada para reparar la pérdida de sustancia más extensa del labio inferior correspondiente, preservando el pedículo vascular coronal; la sutura se realiza siempre en tres planos. La deformación de la comisura labial impone una comisuroplastia algunas semanas más tarde;

— técnica de Abbe-Estlander *(fig. 22),* raramente propuesta para reparar las pérdidas de sustancia medianas del labio inferior. En caso de pérdida de sustancia lateral, yuxtacomisural, se recurre a un colgajo tomado del tercio externo del labio superior que implica en un segundo tiempo una comisuroplastia;

— colgajo nasogeniano insular [8].

Pérdidas de sustancia extensas que afectan a los dos tercios o a casi la totalidad del labio inferior: pueden proponerse dos procedimientos.

— La *técnica de Camille Bernard* ha sufrido varias modificaciones, de las cuales la principal es la de Webster *(fig. 23).*

La reparación se lleva a cabo mediante dos colgajos horizontales tomados de la mejilla, que incluyen piel y músculo.

La modificación de Webster altera el trazado inferior que sigue el pliegue que separa el labio inferior del mentón.

Los colgajos son, muy a menudo, simétricos.

El colgajo mucoso se toma de la cara interna de las mejillas restantes para reconstruir el bermellón.

Se sacrifican dos triángulos de piel del surco nasogeniano, por encima de la zona de incisión, para permitir un deslizamiento de los dos colgajos y evitar un pliegue antiestético de la región yugal.

A menudo se necesitan un tratamiento antibiótico de 1 semana y, eventualmente, la colocación de una sonda alimenticia que proteja las suturas.

— Reparación por un *doble colgajo nasogeniano* de pedículo inferior: uno de los colgajos repara el plano superficial, y el otro el plano profundo; los dos colgajos se superponen entre sí, con desepidermización de uno de ellos en la zona de tunelización. Los dos colgajos son, entonces, suturados entre sí.

Durante algunos días es preferible usar una sonda alimenticia para proteger las suturas.

El inconveniente morfológico de la desaparición del bermellón puede corregirse ulteriormente con un colgajo mucoso o un injerto mucoso.

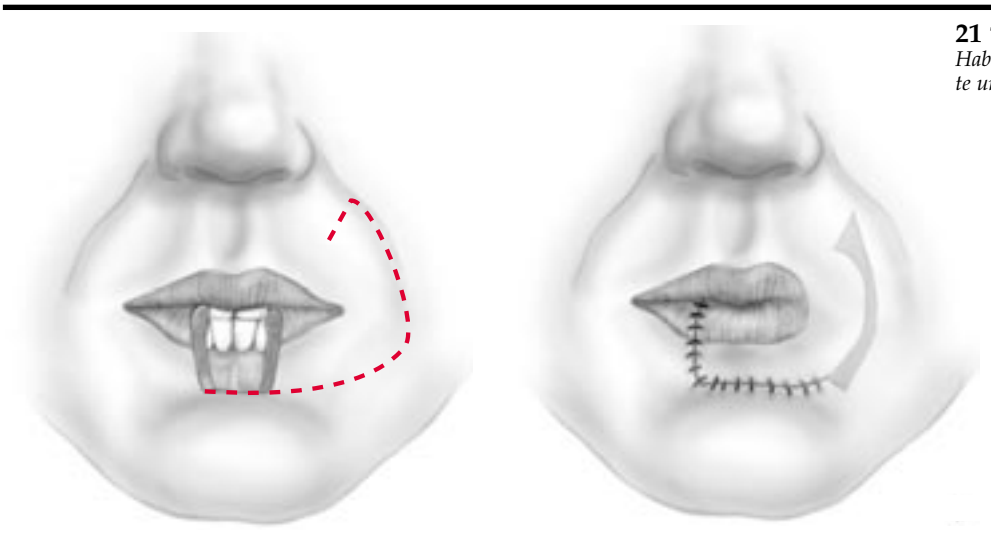

21 *Técnica del abanico de Gillies. Habitualmente se necesita secundariamente una comisuroplastia.*

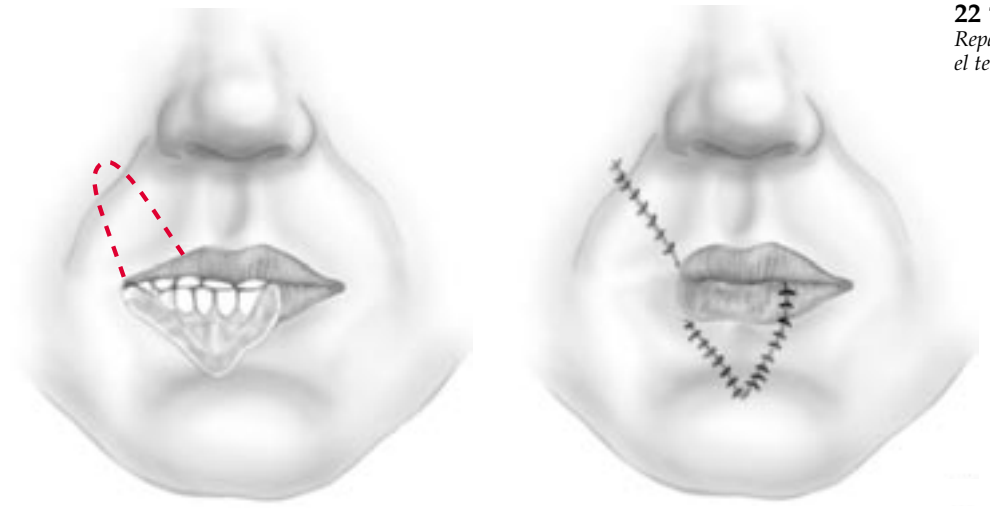

22 *Técnica de Abbe-Estlander. Reparación de la mitad del labio inferior por el tercio externo del labio superior.*

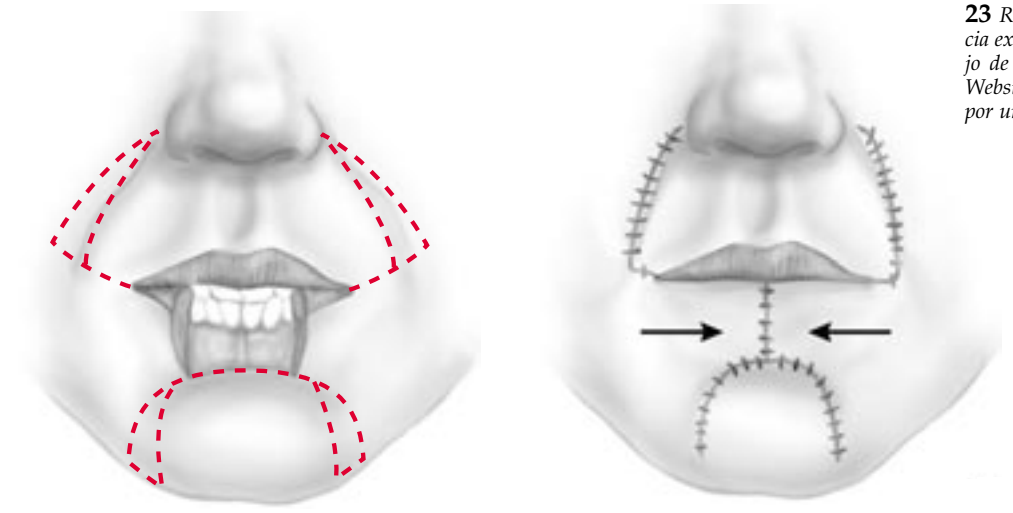

23 *Reparación de una pérdida de sustancia extensa del labio inferior por un colgajo de Camille Bernard modificado según Webster. El bermellón está reconstituido por un colgajo yugal.*

— En los tumores muy extensos de los labios con invasión de la mandíbula o del mentón, se puede proponer un colgajo miopectoral, *colgajos libres antebraquial, dorsal ancho* y, en caso de resección mandibular discontinua, *colgajos osteocutáneos* (colgajo del peroné en particular).

• *Tratamiento quirúrgico de tumores del labio superior*

En las formas superficiales, la reparación se lleva a cabo bien por un injerto de piel total retroauricular o bien por una plastia de avance del labio lateral, respetando la unión piel-bermellón [38].

Pueden proponerse plastias en LLL con objeto de evitar las cicatrices lineales.

En las pérdidas de sustancia superficiales y mediales de la piel del labio superior, la reparación se realiza con una plastia en H, tomada de las partes laterales del labio superior o contorneando el ala de la nariz. Algunos especialistas proponen la cicatrización dirigida. Los autores la aconsejan poco, por el riesgo de retracción que conlleva y las deformaciones del labio que puede engendrar.

Durante las pérdidas de sustancia por tumores infiltrantes, se realiza una reparación en tres planos.

El recurso al colgajo de Abbe-Estlander de pedículo inferior es un método de elección cuando la pérdida de sustancia infiltra la región del filtrum. Se trata, no obstante, de una localización rara de los basocelulares.

La reparación de las pérdidas de sustancia laterales puede realizarse también según el colgajo en abanico de Gillies (cf supra).

• *Tratamiento ganglionar de los carcinomas epidermoides*

El riesgo ganglionar es muy bajo para los tumores T1 del labio inferior (inferior al 10 %).

Para los T2 (entre 2 y 4 cm), el riesgo aumenta y se sitúa alrededor del 25 %. Los datos de la palpación y del diagnóstico por imágenes (TC) orientan la indicación a una exéresis ganglionar que, en la práctica, no es sistemática.

Califano [7], praticando las exéresis ganglionares sistemáticas para todos los carcinomas epidermoides de los labios, sólo encontró tres invasiones ganglionares histológicas en 80 pacientes N0; por tanto, defiende en los N0 una simple supervisión ganglionar, y en los pacientes N1 o N2 una exéresis ganglionar submento-submaxilar-subdigástrica y supraomohioidea bilateral.

En caso de invasión ganglionar histológica se procede a una radioterapia complementaria.

En la práctica, la mayoría de los autores preconizan una simple supervisión ganglionar en caso de T1, T2, N0.

Métodos físicos

• *Curieterapia*

Desde 1975, la irradiación por hilos de iridio 192 ha sustituido al radio. La técnica ha sido modificada por Henschke y Pierquin [34] *(fig. 24).*

El volumen tumoral se determina clínicamente.

El volumen blanco es el volumen del tumor más un volumen de seguridad que tiene en cuenta las formas de extensión de los tumores de los labios.

La implantación se desarrolla en dos tiempos.

Los vectores huecos no radioactivos se posicionan bajo anestesia local. Este método evita la irradiación del personal. El control de la posición de los vectores se realiza llenándolos de un material radioopaco y controlándolos con la ayuda de una radiografía o de un escáner para un estudio dosimétrico.

En un segundo tiempo, con las precauciones habituales en el manejo de los productos radioactivos, se colocan los hilos radioactivos en la cama del enfermo.

Durante la duración del tratamiento, se coloca al paciente en una cámara especial con protector plomado.

Previamente se habrá preparado la cavidad bucal y se protegerán las encías y los dientes con aparatos adecuados.

Los hilos radioactivos se dejan in situ un tiempo que dependerá de la radioactividad propia del hilo de iridio, que disminuirá rápidamente, con lo que la hospitalización irá de 3 a 5 días, según la radioactividad.

La dosis de 65 a 75 Gy, tumoricida, se aplica habitualmente en contacto con el tumor.

El postoperatorio de la curieterapia está marcado por una reacción inflamatoria del labio durante varias semanas que dificulta notablemente la alimentación, sobre todo en pacientes ancianos.

Los resultados de la curieterapia son habitualmente favorables, siempre y cuando el personal esté acostumbrado a este tipo de método. Los resultados, descritos en 1994 por el Instituto Bordet y el centro Vautrin [3], presentan un índice de curación del 95 % para los T1, del 91 % para los T2 y del 74 % para los T3.

Farrus [12] insiste en las dificultades de la curieterapia, así como en la necesidad de un personal competente para obtener resultados satisfactorios.

• *Radioterapia externa*

Se recomienda en tumores muy voluminosos, eventualmente asociada a la curieterapia, o sobre todo en caso de invasión ganglionar histológica después de una exéresis.

24 *Curieterapia, vainas puestas in situ.*

• *Crioterapia*

Es propuesta por algunas escuelas (Rouen). El labio no es una de sus mejores localizaciones.

• *Indicaciones*

Conciernen a los carcinomas espinocelulares del labio inferior. Las indicaciones dependen de la edad, el estado general del paciente y la experiencia del instrumentista (cirujano o radioterapeuta). Para los T1 o T2, la cirugía y la radioterapia tienen índices de curación superponibles, alrededor del 90 % para los T1 e inferiores al 80 % para los T2. Esta cifra cae a menos del 50 % en los tumores más extensos.

Para los tumores pequeños de menos de 3 cm, accesibles a un método quirúrgico bajo anestesia local, la cirugía parece preferible, con una hospitalización de muy corta duración (1 a 2 días) y una reintroducción de la alimentación casi inmediata sin problemas.

Efectivamente, la curieterapia necesita una hospitalización de 3 a 5 días y provoca una reacción inflamatoria importante de varias semanas, que dificulta la alimentación.

En los tumores de 3 a 4 cm, se plantea la posibilidad de elegir entre cirugía y curieterapia; la cirugía necesita a menudo una anestesia general, las técnicas de cirugía plástica son más complejas, con eventuales reintervenciones.

En los T1-T2 N0, la abstención terapéutica ganglionar es habitual, si bien se impone una supervisión.

En los T1-T2 N1-N2, se requiere una exéresis ganglionar de forma sistemática, que incluye una exéresis submento-submaxilar-subdigástrica bilateral, eventualmente supraomohioidea, seguida de radioterapia si resulta N+ en el examen anatomopatológico.

En los T3, debe realizarse una exéresis ganglionar.

El tratamiento de los epiteliomas de los labios requiere una estrecha colaboración con los dermatólogos.

El tratamiento correcto de los estados precancerosos debería evitar, en un gran número de pacientes, el paso al estado de cáncer invasor.

El tratamiento de las neoplasias de los labios recurre a la cirugía o a la curieterapia, de modo que la elección terapéutica depende del estado general de los pacientes, del tamaño del tumor y de la experiencia de los terapeutas.

Cualquier referencia a este artículo debe incluir la mención del artículo original: Beauvillain de Montreuil C, Dréno B et Tessier MH. Tumeurs bénignes et malignes des lèvres. Encycl Méd Chir (Editions Scientifiques et Médicales Elsevier SAS, Paris, tous droits réservés), Oto-rhino-laryngologie, 20-625-A-10, 1998, 14 p.

[1] Antoniades DZ, Styamidis K, Papanayotou, Trigonidis G. Squamous cell carcinoma of the lips in northern greek population. Evaluation of pronostic factors on 5 year survival reiterative. *Oral Oncol Eur J Cancer* 1995 ; 31B : 333-339

[2] Baker SR. Risk factors in multiple carcinomas of the lip. *Otolaryngol Head Neck Surg* 1980 ; 88 : 248-251

[3] Beauvois S, Hofstetter S, Peiffert, Luporsi E, Carolus JM, Dartois D, Pernot M. Brachytherapy for lower lip epidermoid cancer : tumoral and treatment factors influency recurrencies and complications. *Radiother Oncol* 1994 ; 33 : 195-203

[4] Becker G, Adams L, Levin B. Outcome analysis of Mohs surgery on the lip and chin : comparing secundary intention healing and surgery. *Laryngoscope* 1995 ; 105 : 1176-1183

[5] Berner A, Holm R, Naess A, Jortmal O. p53 protein expression in squamous cellular carcinomas of the lip. *Anticancer Res* 1993 ; 13 : 2421-2424

[6] Breuninger H, Schaumburg-Level G, Holzschuh J, Hormy HP. Desmoplastic squamous cell carcinoma of skin and vermilion surface. *Cancer* 1997 ; 79 : 915-919

[7] Califano L, Zupi A, Massari P, Giardino C. Lymph-node metastasis in squamous cell carcinoma of the lip : retrospective analysis of 105 cases. *Int J Oral Maxillofac Surg* 1994 ; 23 : 351-355

[8] Campus G, Standoli M, Alfano C. Reconstruction of the lower lip with the full thickness mesolabial island flap. *Scand J Plast Reconstr and Surg* 1994 ; 28 : 285-288

[9] Crosthwaite N, Teale T, Francklin C, Fuster GA, Stringer B. p 53 protein expression in malignant, premalignant and non malignant lesions of the lip. *J Clin Pathol* 1996 ; 49 : 648-653

[10] David LM. Laser vermilion ablation for actinic cheilitis. *J Dermatol Surg Oncol* 1985 ; 11 : 605-608

[11] Epstein E. Treatment of lip keratoses (actinic cheilitis) with topical fluorouracil. *Arch Dermatol* 1977 ; 113 : 906-908

[12] Farrus D, Pons F, Sanchez-Reyès A, Ferrer F, Rovirosa A, Biete A. Quality assurance of interstitial brachytherapy technic in lip cancer : comparison of actual performance with the Paris system recommandations. *Radiother Oncol* 1996 ; 38 : 145-151

[13] Ferri-Launay ML, Beauvillain C, Bureau B, Rajerison S, Turki S, Legent F. Traitement des états précancéreux du vermillon : la vermillonectomie inférieure (30 cas). In : Communication faite à la société de chirurgie plastique et esthétique de la face et du cou. Paris, nov 1993

[14] Giudicci AA, Hyman AB. Ectopic sebaceous glands. *Dermatologica* 1962 ; 125 : 44-63

[15] Greene MH, Clark WH, Tucker MA. Acquired precursors of cutaneous malignant melanoma. *N Engl J Med* 1987 ; 312 : 91-97

[16] Grosshans E. Epithélioma spino-cellulaires. *Rev Prat* 1982 ; 32 : 2493-2500

[17] Grosshans E. Angiomes, neurocristopathies, malformations. Dermatologie et vénéréologie. Paris : Masson, 1991 : 423-431

[18] Hong WK, Lippman W. Prevention of second primary tumors with isotretinoin in squamous cell carcinoma of the head and neck. *N Engl J Med* 1990 ; 323 : 795-801

[19] Hoover R. Risk of cancer in renal-transplant recipients. *Lancet* 1973 ; 2 : 55-57

[20] Jeghers H, Mc Kusick VA, Katz KH. Generalized intestinal polyposis and melanin spots of the oral mucosa, lip and digits. A syndrome of diagnostic significance. *N Engl J Med* 1949 ; 241 : 1031-1036

[21] King N, Healy C, Gluver MT, Kwan JT, Williams DM, Leigh IM, Worthington HV, Thornhill MH. Dysplastic and malignant lip lesions in renal-transplant recipients. *N Engl J Med* 1995 ; 332 : 1052-1056

[22] Kroll S, Weber R, Goldberg D, Pisairo S. The vermilion-shoring graft for repairing a vermilionectomy defect. *Plast Reconstr Surg* 1996 ; 98 : 876-879

[23] Kurul S, Zumial A, Kizir A. Total vermilionectomy ; indication and technic. *J Chir Oncol* 1995 ; 21 : 201-203

[24] Levignac J. Chirurgie des lèvres. Monographie de chirurgie réparatrice. Paris : Masson, 1991

[25] Lippman FN, Hong WK, Itri LM et al. Prevention of second malignancy in head and neck cancer with 13 cis-retinoic acid : a randomized, placebo controlled trial [Meeting abstract]. Third international head and neck oncology research conference. Las Vegas : The american society for head and neck surgery, 1990 : 26-28

[26] Lustig J, Librus H, Neder A. Bipedicled myomucosal flap for reconstruction autolift after vermilionectomy. *Oral Surg Oral Med Oral Pathol* 1994 ; 77 : 594-597

[27] Marks R, Foley P, Goodman G. Spontaneous remission of solar keratoses. The case for conservative management. *Br J Dermatol* 1986 ; 115 : 649-655

[28] Michalowski R. Cheilitis glandularis, heterotopic salivary glands and squamous cell carcinoma of the lip. *Br J Dermatol* 1962 ; 74 : 445-449

[29] Mihalov M, Gattuso P, Abraham K. Incidence of post-transplant malignancy among 674 solid organ-transplant recipients at a single center. *Clin Transplant* 1996 ; 10 : 248-255

[30] Nicolau SG, Bälus L. Chronic actinic cheilitis and cancer of the lower lip. *Br J Dermatol* 1964 ; 76 : 278-289

[31] Orlandi R, Sercarz J, Doberneck S, Calcatena T. Malignant clear cell hidradenoma of the upper lip. *Head Neck* 1994 ; 16 : 443-449

[32] Penn I. Tumor incidence in human allograft recipients. *Trans Proc* 1979 ; 11 : 1047-1051

[33] Picascia DD, Robinson JK. Actinic cheilitis : a review of the etiology, differential diagnosis, and treatment. *J Am Acad* 1987 ; 17 : 255-264

[34] Pierquin B, Chassagne D, Pieter E, Raynal M, Baillet F. L'endocuriethérapie par iridium 192 des carcinomes épidermoïdes de la lèvre inférieure. *J Radiol Electrol* 1992 ; 53 : 207-212

[35] Ricbourg B, Cernea P, Lassau JP. Vascularisation de l'orifice buccal. *Rev Stomatol Chir Maxillofac* 1976 ; 77 : 195-204

[36] Rigel DS, Jacobs MI. Malignant acanthosis nigricans : a review. *J Dermatol Surg Oncol* 1980 ; 6 : 923-927

[37] Robinson JK. Actinic cheilitis. A prospective study comparing four treatment methods. *Arch Otolaryngol Head Neck Surg* 1989 ; 115 : 848-852

[38] Sawada Y, Koga Y, Nihei Y, Uruschidate S. Reconstruction of Cupid's bow with bilateral vermilion flaps. *Br J Plast Surg* 1996 ; 49 : 466-467

[39] Silberberg I, Kopf AW, Baer RL. Recurrent keratoacanthoma of the lip. *Arch Dermatol* 1962 ; 86 : 44-53

[40] Spann CR, Owen LG, Hodge SJ. The labial melanotic macule. *Arch Dermatol* 1987 ; 123 : 1029-1031

[41] Stanley RJ. Actinic cheilitis : traitment with the carbon dioxide laser. *Mayo Clin Proc* 1988 ; 63 : 230-235

[42] Staviano S, Wilson G, Maclean N, Soanes J. Adnexal adenocarcinoma of the upper lip. *Int J Oral Maxillofac Surg* 1996 ; 25 : 196-198

[43] Swerlick RA. Cheilitis glandularis : a reevaluation. *J Am Acad Dermatol* 1984 ; 10 : 466-472

[44] Toynton SC, Wilkins J, Cook H, Stafford S. True malignant mixed tumour of a minor salivary gland. *J Laryngol Otol* 1994 ; 108 : 76-79

[45] Vanderwal JE, De Visscher M, Baart J, Van der Waal I. Oncologic aspects or vermilionectomy in microinvasive squamous cell carcinoma of the lower lip. *Int J Oral Maxillofac Surg* 1996 ; 25 : 446-448

[46] Warner J, Wilson Jones E. Pyogenic granuloma recurring with multiple satellites. A report of 11 cases. *Br J Dermatol* 1968 ; 80 : 218-227

[47] Warnock GR. Evaluation of 5-Fluorouracil in the treatment of actinic keratisis of the lip. *Oral Surg* 1981 ; 52 : 501-505

[48] Weir T. Cheilitis glandularis. *Arch Dermatol* 1971 ; 103 : 433-437

[49] Zitsch R. Carcinoma of the lip. *Otolaryngol Clin North Am* 1993 ; 26 : 265-277